



Informationshandzettel für Tierbesitzer

## **Hüftdysplasie (HD)**

### **Was ist die Hüftdysplasie (HD)?**

Die **Hüftdysplasie** oder **Hüftgelenksdysplasie des Hundes (HD)** ist eine Fehlentwicklung des Hüftgelenks. Betroffen sind sämtliche Hunderassen, wobei großwüchsige Rassen das Krankheitsbild besonders häufig ausbilden. Die Häufigkeit des Vorkommens kann je nach Rasse bis über 50 Prozent betragen. Neben der Genetik spielen bei der Entstehung der HD auch die Ernährung und Haltung des Hundes eine Rolle.

### **Welche Symptome gibt es und wie wird die Diagnose gestellt?**

Die Ausprägung klinischer Symptome einer HD variiert in Abhängigkeit vom Alter bzw. Stadium der Krankheit. Bei relativ jungen Tieren, im Alter von einem halben bis einem Jahr, kommt es zu Schmerzen, weil der Kopf des Oberschenkelknochens in der Hüftgelenkspfanne (*Acetabulum*) nur ungenügenden Halt findet und durch seine abnorme Beweglichkeit schmerzregistrierende Nervenfasern der Knochenhaut des Pfannenrandes gereizt werden. Ältere Tiere bilden Schmerzen eher infolge fortschreitender degenerativer Veränderungen (Arthrosen) des Hüftgelenkes aus.

Eine beginnende HD äußert sich in zunehmenden Schmerzen bei Spaziergängen. Der Hund will nicht mehr weit laufen, setzt sich öfter hin, schreit beim Spielen gelegentlich auf und zeigt einen instabilen Gang. Beim Vorführen der Hintergliedmaße wird das Becken in Richtung der vorgeführten Gliedmaße seitwärts bewegt (LSÜ-twist). Bei Bewegungen des Gelenkes kann ein Knacken, Klicken oder Knirschen des Gelenks hörbar sein.

Neben der ausführlichen orthopädischen Untersuchung mit Beurteilung des Gangbildes sowie klinischer Beurteilung der Gliedmaße ist unbedingt eine Röntgenaufnahme der Hüfte zur genauen Diagnosestellung erforderlich. Hierzu ist eine kurze Narkose notwendig, da die Röntgenaufnahme in Rückenlage bei maximaler Streckung der Hüfte angefertigt werden muss, welches am wachen Tier aufgrund der Muskelspannung nicht korrekt möglich ist.

Man unterscheidet bei der Beurteilung *primäre Kriterien* wie die Ausformung des Hüftgelenks, der Grad der Lockerheit des Gelenks und die Ausformung der Gelenkpfanne und des Hüftkopfes sowie *sekundäre Kriterien*, welche auf eine Arthrose hinweisen.

Bei einer Röntgenuntersuchung zwecks Zuchtzulassung werden die Röntgenbilder an den zuständigen Zuchtverband zur Auswertung weitergeleitet.

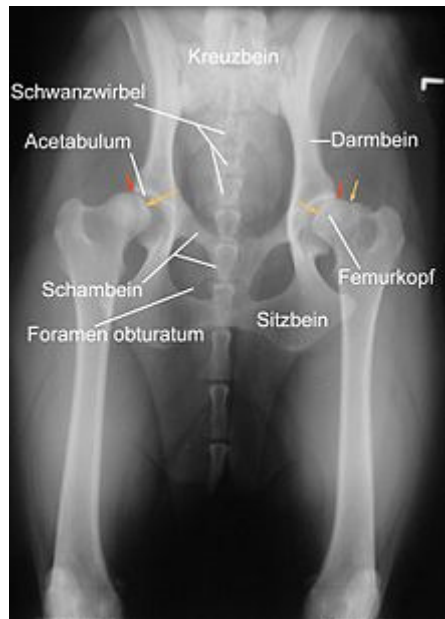

Abb. 1: Röntgenaufnahme einer HD beim Hund

Röntgenaufnahme einer HD beim Hund. Der Femurkopf ist bereits subluxiert, das *Acetabulum* (Hüftgelenkspfanne) umgreift ihn nicht mehr (rote Pfeile). Die Femurköpfe zeigen Abweichungen von der Halbkugelform (gelbe Pfeile). Rechts im Bild sind deutliche arthrotische Veränderungen des Femurkopfes erkennbar.

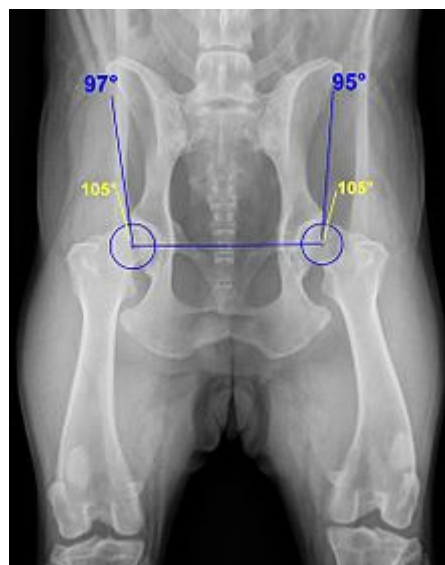


Abb. 2: Anwendung des Norberg-Winkels

Anwendung des Norberg-Winkels zur Abschätzung des Schweregrades einer Hüftgelenksdysplasie (Rottweiler). Die gelben Schenkel geben den minimalen Grenzwert für HD-Freiheit, die blauen Schenkel den tatsächlichen Winkel an. Ein blauer Kreis markiert jeweils den Oberschenkelkopf.

### Welche Schweregrade gibt es?

Üblicherweise wird in fünf verschiedene Schweregrade unterschieden. Die Angaben in Prozent beziehen sich auf eine Untersuchung von 3749 Hunden in den Jahren 1991–1994 in der Schweiz und geben die Verteilung der Hunde auf die verschiedenen HD-Grade an.

<b>A</b>	HD-Frei	In jeder Hinsicht unauffällige Gelenke, Norberg-Winkel 105° oder mehr. Manchmal noch A1 wenn der Pfannenrand den Oberschenkelknochen noch weiter umgreift.	25 %
<b>B</b>	HD-Verdacht	Schenkelkopf oder Pfannendach sind leicht ungleichmäßig und der Norberg-Winkel beträgt 105° (oder mehr), oder Norberg-Winkel kleiner als 105° aber gleichförmiger Schenkelkopf und Pfannendach.	33 %
<b>C</b>	Leichte HD	Oberschenkelkopf und Gelenkpfanne sind ungleichmäßig, Norberg-Winkel 100° oder kleiner. Eventuell leichte arthrotische Veränderungen.	27 %
<b>D</b>	Mittlere HD	Oberschenkelkopf und Gelenkpfanne sind deutlich ungleichmäßig mit Teilverrenkungen. Norberg-Winkel größer 90°. Es kommt zu arthrotischen Veränderungen und/oder Veränderungen des Pfannenrandes.	11 %
<b>E</b>	Schwere HD	Auffällige Veränderungen an den Hüftgelenken (beispielsweise Teilverrenkungen), Norberg-Winkel unter 90°, der Pfannenrand ist deutlich abgeflacht. Es kommt zu verschiedenen arthrotischen Veränderungen.	4 %

Bisweilen werden die Grade A-D noch in A1 und A2, B1 und B2, C1 und C2 sowie D1 und D2 aufgeteilt.

### Welche Behandlungsmethoden gibt es?

Man kann HD nicht heilen, sondern nur das Auftreten klinischer Symptome und das Fortschreiten der Krankheit hinauszögern oder die Schmerzen reduzieren. Je häufiger der Hund bestimmte Bewegungsabläufe ausführt, desto schneller verschleißt die Hüfte. Zu diesen Bewegungen gehören vor allem jene, die die Gelenke besonders stauchen, wie Treppenlaufen, Springen auf harten Untergründen und ähnliche. Man kann dem Hund mit frühzeitigem Erkennen und richtigem Umgang mit der Krankheit ein normales Leben ermöglichen.

Es gibt folgende Behandlungsmöglichkeiten:

- **Medikamentöse Therapie** mit entzündungshemmenden und schmerzstillenden Medikamenten (Antiphlogistika)
- **PIN-Operation:** Durchtrennung oder Entfernung des Musculus pectineus sowie Umschneiden des Gelenkkapselrandes zur Unterbindung der schmerzleitenden Nervenfasern. Dies ist eine sehr effektive Schmerztherapie, deren Wirkung mehrere Jahre anhält.

- **Kapselraffung:** Hierbei wird die Gelenkkapsel chirurgisch gestrafft. Die Operation ist nur bei jungen Tieren sinnvoll, wenn noch keine deutlichen Abnutzungserscheinungen aufgetreten sind und verhindert die Subluxationen und damit ein Fortschreiten der Erkrankung.
- **Verödung der Wachstumsfuge (Symphyse) des Beckens:** Dies ist eine wenig invasive Methode, die bei sehr jungen Hunden (4-5 Monate), deren Beckenwachstum noch nicht abgeschlossen ist, angewendet kann. Durch die Verödung der Symphyse wird das Wachstum der gelenktragenden Beckenanteile so beeinflusst, dass sich die Hüftgelenkspfanne weiter über den Oberschenkelkopf neigt.
- **Osteotomie des Beckens:** Dazu werden zwei Beckenknochen (Darmbein und Schambein) durchtrennt, das Becken etwas zur Seite gekippt und die Knochen anschließend wieder durch Platten verbunden. Ziel ist es, dass der Oberschenkelkopf wieder besser zur Hüftgelenkspfanne steht. Diese Operation ist aufwändig und nur bei jungen Hunden (<8 Monate) anzuraten, bei denen noch keine sichtbaren Veränderungen an der Gestalt des Oberschenkelkopfs im Sinne einer beginnenden Arthrose bestehen.
- **Das Einsetzen eines künstlichen Hüftgelenkes** ist eine relativ kostenintensive Behandlung. Die Operation führt im Regelfall zur Beschwerdefreiheit bis ins hohe Alter. Es ist wichtig, den Hund beim anschließenden Muskelaufbau durch viel Bewegung zu unterstützen. Laufen am Fahrrad und Schwimmen sind ideal. Gute Resultate werden auch mit der zusätzlichen Medikation von Muskelaufbaupräparaten erzielt.
- **Femurkopfresektion:** Dabei wird der Gelenkkopf des Oberschenkelknochens (*Caput ossis femoris*) entfernt, worauf sich eine bindegewebige Verbindung zwischen Becken und Oberschenkelknochen entwickelt. Verbunden mit intensiver Physiotherapie bietet diese Methode gute Chancen, ein schmerzfreies Leben zu führen.
- **Goldimplantation:** Diese Behandlungsmethode ist in den Bereich der Alternativmedizin einzuordnen. Die Wirksamkeit ist nicht belegt.

### Welche Möglichkeiten gibt es einer HD vorzubeugen?

Eine Verhinderung des Fortschreitens kann durch richtige Ernährung (z.B. Hill's Prescription Diet j/d) und nicht zu viel Sport – vor allem durch wenig Belastung und das Vermeiden von Stauchen und Überdehnen des Hüftgelenkes – erreicht werden. Eine Physiotherapie kann durch den gezielten Aufbau der Becken- und Oberschenkelmuskulatur das Hüftgelenk entlasten. Die Zugabe von knorpelaufbauenden Zusatzfuttermitteln ist ebenfalls möglich.

Zur Vermeidung der Weitervererbung der Fehlbildung ist bei den meisten Hundezuchtverbänden eine Bescheinigung der HD-Freiheit zur Zuchtzulassung erforderlich. Aber auch die Paarung aus HD-freien Elterntieren bietet keine Garantie, dass die Nachkommen HD-frei sind.

Für weitere Fragen stehen wir Ihnen gerne zur Verfügung.

Ihr Team aus dem KLEINTIERZENTRUM **GREVEN**